

Anamnesis clínica y epidemiológica

1. Fiebre
2. Tos
3. Disnea
4. Estancia en zona de riesgo
5. Contacto con personas con diagnóstico COVID19

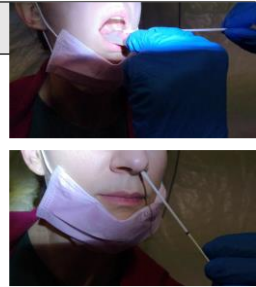


2 o más criterios?
Dirigir paciente a zona de sospecha

Diagnóstico

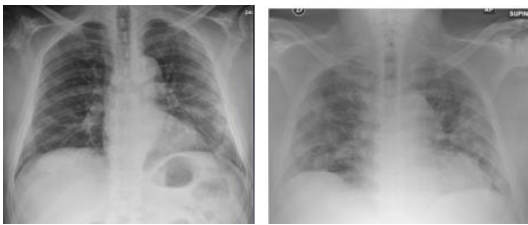Frotis naso-faríngeo para COVID-19 en todos los casos con sospecha (repetir en 72h si negativo y alta sospecha (falsos negativos sobretudo 1-3 días desde el inicio de síntomas).

Frotis NF es el gold standard, pero hay un % de falsos negativos, en caso de sospecha elevada tratar al paciente como COVID +, repetir en 72h o realizar en BAL



FENOTIPOS CLÍNICOS

Fenotipo	1	2	3	4	5
Cuadro clínico	Fiebre con o sin síntomas respiratorios Sin hipoxemia Rx tórax normal	Fiebre y hipoxemia o condensación en radiografía	Hipoxemia franca, fiebre, consolidaciónes múltiples. Pac que responde a O2 de alto flujo (SpO2 >90% con O2 10-15 L/min)	Pre-SDRA Necesidad de para obtener niveles aceptables de P/F	SDRA confirmada. Típica de hombres 35-70 años, SpO2 35-40, aparentemente condiciones menos graves respecto a datos de GAB.
Procedimiento	Frotis NP si cumple criterio	Ingresar, puede mejorar o deteriorar rápidamente	Ingreso en unidad de semi-críticos	Ingreso en unidad de semi-críticos/críticos	Eco torácica: -sd intersticial con líneas B, sliding conservado -> intento CPAP -Sd intersticial con consolidaciones múltiples subpleurales y sliding reducido -> intubación precoz mandatoria
Soporte vital	Tto sintomático	Tto sintomático SpO2 <92% o FR > 30prpm ->GAB	O2 -> target O2 92-96% (88-92% si EPOC o restrictivo severo) Revalorar 30' - Si no target -> Fenotipo 4	SpO2 o FR: inicio CPAP/NIV PEEP 10cmH2O +FiO2 para sat 92-96% (88-92% si EPOC o restrictivo severo) Revalorar 2h -Si no target -> Fenotipo 5 *algunos centros están ensayando pronación con CPAP	Valoración y traslado a UCO. Paciente SDRA, tras 24h del diagnóstico: Dexametasona 20mg/día x 5 días, luego 10mg/día 5 días (a criterio de UCI)
Tto Antiviral	Ninguno	Lopinavir/ritonavir 200/50 mg 2 cp BID (duración según evolución) + Cloroquina 500 mg BID x 20 días o hidroxicloroquina 200 mg BID (5 a 20 días duración según evolución)	Con síntomas severos solicitar Remdesivir, dosis de carga 200 mg/iv (day1) dosis de mantenimiento 100 mg/iv/día de día 2 a día 10. + - Cloroquina o hidroxicloroquina o - Lopinavir/ritonavir + Cloroquina o hidroxicloroquina		



- Es común en pacientes COVID-19: leucopenia, aumento LDH y PCR, alcalosis respiratoria en GAB, con Consolidaciones múltiples en radiografía.
- Síntomas neurológicos: Anosmia y aguesia, también en los asintomáticos. Estado confusional en los hipóxicos
- La diarrea es frecuente
- TC es de riesgo por el transporte de los pacientes
- Es característico de los hospitales que atienden COVID, una fase pre epidémica de aproximadamente una semana con algunos casos cotidianos/espórados seguida de una fase epidémica en la que los pacientes llegan en dos tandas, una a mediodía y otra sobre las 20 h

IECAS y ARA-II

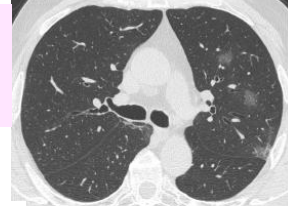- La hipertensión es común en pacientes con COVID-19
- Se ha visto un pronóstico peor en paciente con IECAs, con controversia sobre el efecto de los ARA II

<https://doi.org/10.1038/nature02145>, doi: <https://doi.org/10.1136/bmj.m406>, DOI: 10.1128 / JVI.00127-20, <https://doi.org/10.1002/jmv.25707>

- **GAB** en triaje lo antes posible (oxigenación normal moderada > 60 mmHg, hipoxemia moderada-grave <60mmHg
- **Rx Tórax** específica, pero con sensibilidad limitada en la fase precoz.
- **Eco Torácica** mayor sensibilidad que Rx Tórax en los fenotipos 4-5 (afectación intersticial con múltiples líneas B > "white lung") y predictor de necesidad de IOT (en presencia de consolidaciones múltiples)
- **TAC** mayor sensibilidad que radiografía, pero supone problemas logísticos
- **LAB**: Hematocrito, PCR, creatinina, glicemia, albumina, AST ALT, bilirrubina, CPK, PT-INR, troponina, D-dímero (mal pronóstico), búsqueda pneumococo, Legionella, Mycoplasma (coinfecciones frecuentes con COVID!)

Cuadro radiológico:

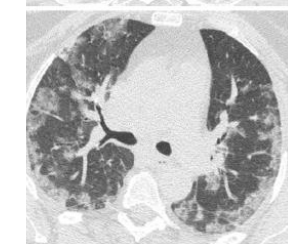
Opacidades multifocales bilaterales que tienden a confluir hasta la opacificación completa del pulmón en los más graves.



Semiología TAC

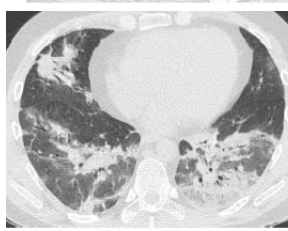FASE PRESINTOMÁTICA

Áreas en vídreo deslustrado, a menudo unilaterales



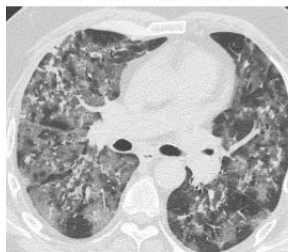PRIMERA SEMANA DESDE INICIO DE SÍNTOMAS

Las lesiones se vuelven bilaterales, más extensas, difusas con afectación de numerosos segmentos. Sobre todo áreas en vídreo deslustrado de distribución predominantemente periférica aunque también central. En algunos casos con crazy paving y en ocasiones con engrosamientos pleurales. Hallazgos menos frecuentes derrame pleural o adenopatías.



SEGUNDA SEMANA

El patrón en vídrio deslustrado se reduce, aunque predomina aún y aparecen áreas de consolidación parenquimatosas a menudo con las características de neumonía organizativa.



EVOLUCIÓN

La mayoría de los pacientes mejoran con disminución de las alteraciones pulmonares. Algunos pacientes se complican y presentan cuadro de SDRA.

Cuadro ecográfico:

Video:

<https://www.facebook.com/100007198578513/videos/pcb.2448559675393876/2523871474529447/?type=3&theater&ifg=1>

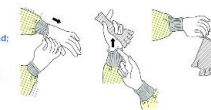
- * sd intersticial con líneas B, sliding conservado -> intento CPAP
- * sd intersticial con consolidaciones múltiples subpleurales y sliding reducido -> intubación precoz mandatoria

SEQUENCE FOR REMOVING PERSONAL PROTECTIVE EQUIPMENT (PPE)

Except for respirator, remove PPE at doorway or in anteroom. Remove respirator after leaving patient room and closing door.

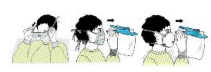1. GLOVES

- Outside of gloves is contaminated!
- Grasp outside of glove with opposite gloved hand; peel off
- Hold removed glove in gloved hand
- Slide fingers of ungloved hand under remaining glove at wrist
- Peel glove off over first gloved
- Discard gloves in waste container



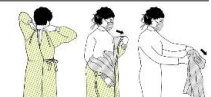2. GOGGLES OR FACE SHIELD

- Outside of goggles or face shield is contaminated!
- To remove, handle by head band or ear pieces
- Place in designated receptacle for reprocessing or in waste container



3. GOWN

- Gown front and sleeves are contaminated!
- Unfasten ties
- Pull away from neck and shoulders, touching inside of gown only
- Turn gown inside out
- Fold or roll into a bundle and discard



4. MASK OR RESPIRATOR

- Front of mask/respirator is contaminated — DO NOT TOUCH!
- Grasp bottom, then top ties or elastics and remove
- Discard in waste container



PERFORM HAND HYGIENE BETWEEN STEPS IF HANDS BECOME CONTAMINATED AND IMMEDIATELY AFTER REMOVING ALL PPE

